Kutane Neoplasien

Johannes Hirschberger
Diplomate ECVIM-CA (Internal Medicine & Oncology)
hon. Diplomate ECVCP

Hautknoten

- Maligne Hautneoplasien

  sind makroskopisch

  von benignen Hautläsionen

  nicht zu unterscheiden!

Diagnose

Biopsie, Biopsie, ..., Biopsie!

Prof. Dr. Johannes Hirschberger
Diplomate ECVIM-CA (Internal Medicine & Oncology)
hon. Diplomate ECVCP



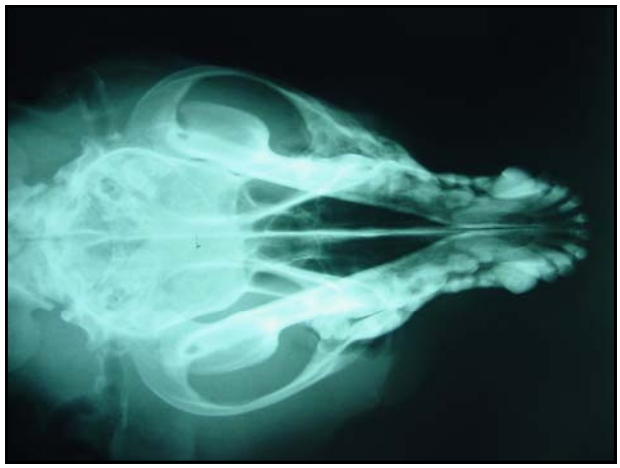

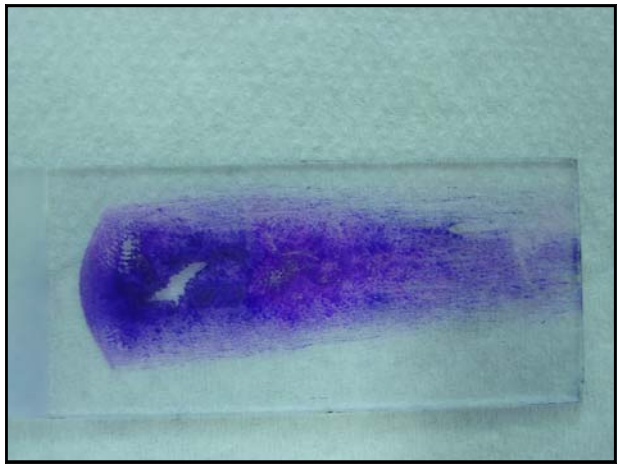

Diagnose

- Bakterielle neutrophil-makrophagozytäre Entzündung

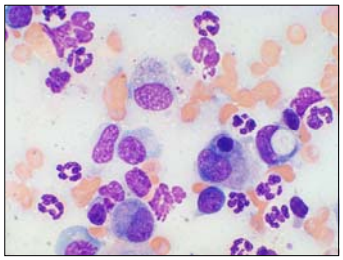

„Tumor???“

Haut Katze

Willemse 1998

Prof. Dr. Johannes Hirschberger
Diplomate ECVIM-CA (Internal Medicine & Oncology)
hon. Diplomate ECVCP

Nein, Mikrosporie!

Willemse 1998

Welche Effloreszenzen sind Tumoren?

Fotos Willemse 1998

Biopsie!

Mikrosporie

Mastzelltumor

Pocken

Fotos Willemse 1998

Diagnose

Biopsie, Biopsie, ..., Biopsie!

Zytologie vs. Histopathologie

Zytologie

- Vorteil:
  - kostengünstig
  - schnell
  - nicht-invasiv
  - braucht in manchen Fällen nicht viel Erfahrung
- Nachteil:
  - vielfach nicht diagnostisch

Histopathologie

- definitive Diagnose (?!)
- Spezialfärbungen etabliert
- Immunhistologie etabliert
- histopathologisches Staging hat prognostische Bedeutung (z.B. Mastzelltumor)
- Histopathologe mit Liebe zur Dermatologie erforderlich!
- teurer
- invasiver
- zeitaufwändiger

Prof. Dr. Johannes Hirschberger
Diplomate ECVIM-CA (Internal Medicine & Oncology)
hon. Diplomate ECVCP

Probengewinnung

Information über das Aussehen der Hautläsion hilft bei der Beurteilung

- genaue Lokalisation
  - Haut oder Unterhaut
  - anatomische Lage
- Zyste / Abszess / Fistelkanäle
- ulzerierend / nicht-ulzerierend
- hart / weich
- multipel / solitär
- verschieblich / fixiert
- schmerzhaft / nicht-schmerzhaft
- Juckreiz ja oder nein

Neoplasien der Haut

Haut = häufigste Lokalisation von Neoplasien bei Hund und Katze!

- Rundzell-Tumoren
  - hämatopoetische Zellen
- Epitheliale Tumoren
  - Deck- und Drüsenepithelzellen
- Mesenchymale Tumoren
  - Binde-, Stütz- und Fettgewebezellen

Rundzelltumoren

- malignes Lymphom
- Histiozytom
- Mastzelltumor
- Sticker-Sarkom
- extramedulläres Plasmozytom
- (malignes Melanom)

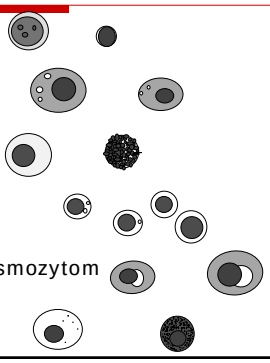

Zytologie der Rundzelltumoren

- einzeln liegende Zellen
- rund
- charakteristischer Phänotyp

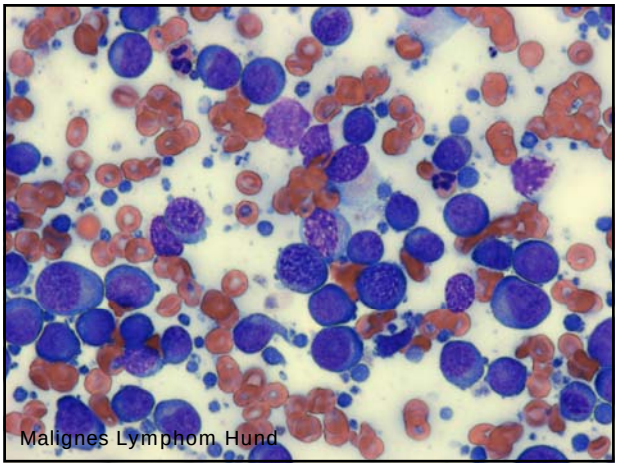

Malignes Lymphom Hund

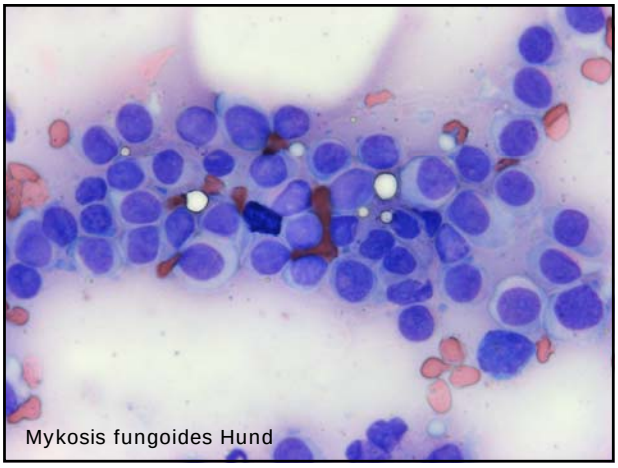

Mykosis fungoides Hund

Prof. Dr. Johannes Hirschberger
Diplomate ECVIM-CA (Internal Medicine & Oncology)
hon. Diplomate ECVCP

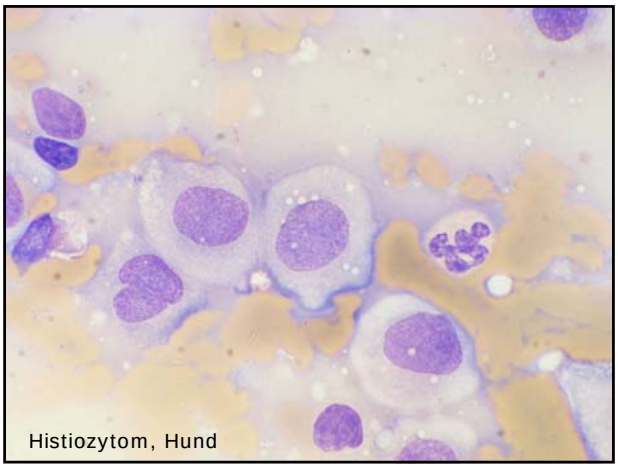
Histiozytom, Hund

Mastzelltumor Katze Augenlid

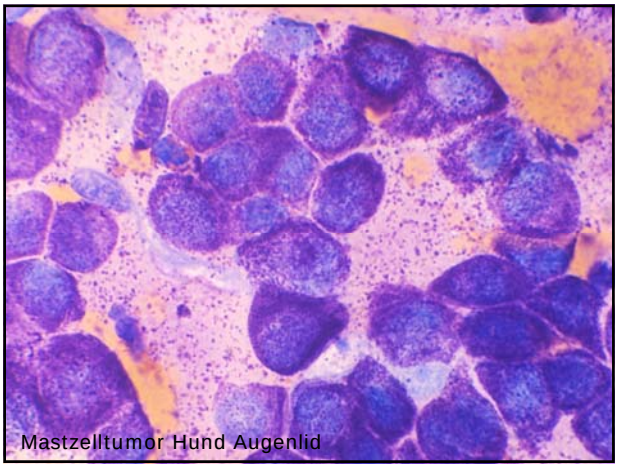
Mastzelltumor Hund Augenlid

Mastzelltumor

- Wright vs. Diff-Quik

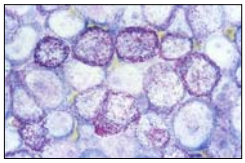

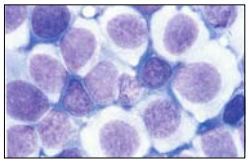

Fotos Prof. Dr. Reinhard Mischke

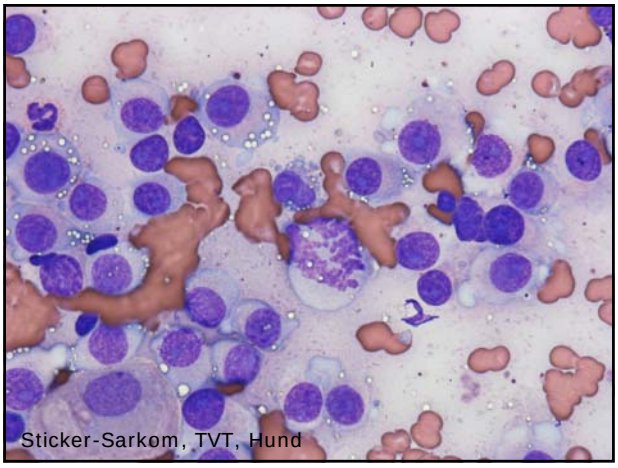
Sticker-Sarkom, TVT, Hund

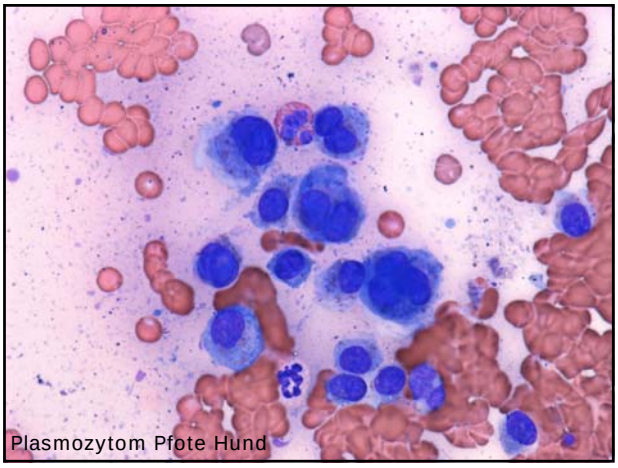
Plasmozytom Pfote Hund

Prof. Dr. Johannes Hirschberger
Diplomate ECVIM-CA (Internal Medicine & Oncology)
hon. Diplomate ECVCP

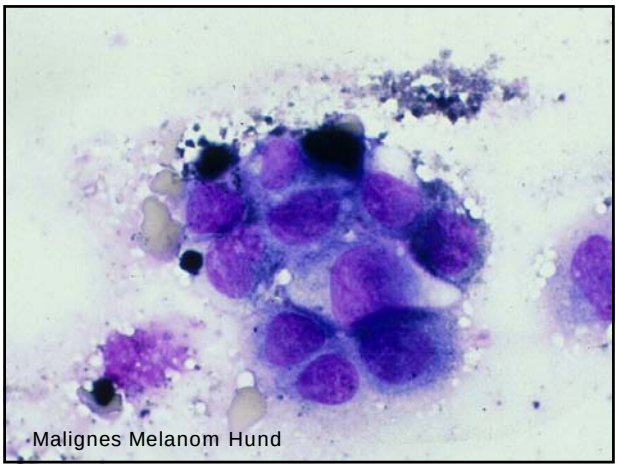
Malignes Melanom Hund

Epitheliale Tumoren

Tumoren der **Deckzellen und Haaranlagenzellen**

- Papillom
- Infundibuläre Zyste (benigne Dysplasie) „Atherom“, „Grützbeutel“, „Epidermale Inklusionszyste“
- Basalzelltumor
- Tumoren der Haaranlagen (Trichoepitheliom, Pilomatrixom = Epithelioma malherbe)
- Plattenepithelkarzinom

Epitheliale Tumoren

Tumoren der **Drüsen- und Pigmentzellen**

- Adenome und Karzinome
  - Talgdrüsen
  - Schweißdrüsen (Hiradenom)
  - Perianaldrüsen
- Melanom
- Malignes Melanom

Zytologie epithelialer Tumoren

- Zellverbände und einzelne epitheliale Zellen
- azinäre Strukturen bei Adenomen oder Adenokarzinomen
- große Zellen mit umfangreichem Zytoplasma und runden Kernen
- Zellgrenzen im Zellverband sichtbar

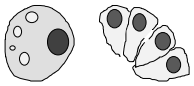

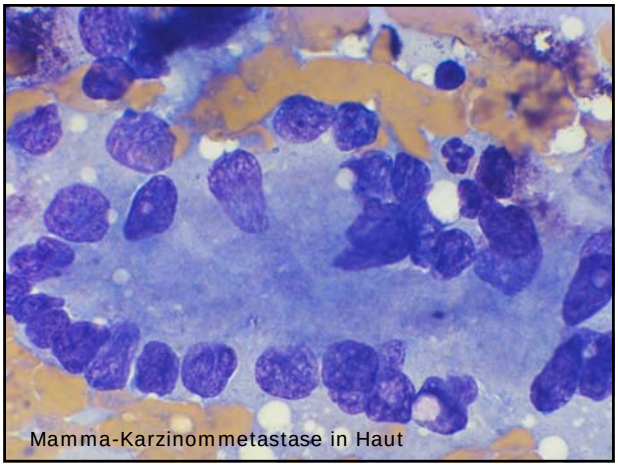
Mamma-Karzinommetastase in Haut

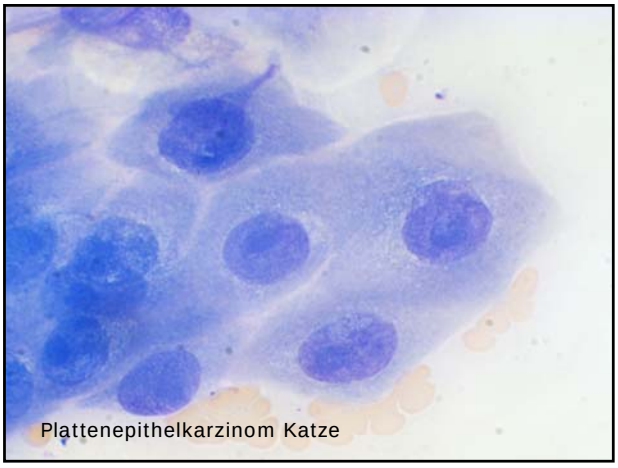
Plattenepithelkarzinom Katze

Prof. Dr. Johannes Hirschberger
Diplomate ECVIM-CA (Internal Medicine & Oncology)
hon. Diplomate ECVCP

Zytologie epithelialer Tumoren

CAVE!

Entzündung und Irritation
➔ Dysplasie der Zellen, z.B. der Plattenepithelien

häufig oberflächliche, bakterielle Infektion
➔ tiefe FNA sinnvoll

Mesenchymale Tumoren

Tumoren der **Blut- und Lymphgefäße**

- Hämangiom
- Hämangioendotheliom (syn. Hämangiosarkom)

- Lymphangiom
- Lymphangiosarkom

Mesenchymale Tumoren

Tumoren des **Fettgewebes**

- Lipom
- infiltratives Lipom
- Liposarkom

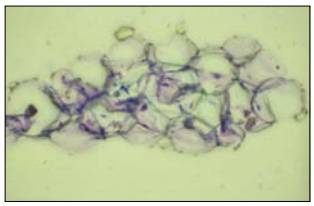

Mesenchymale Tumoren

Tumoren des **Binde- und Stützgewebes**

- Fibrom
- Fibrosarkom
- Myxom
- Myxosarkom
- Chondroblastisches Sarkom
- Osteoblastisches Sarkom
- Hämangioperizytom (Fibrosarkom mit peritheliomartiger Struktur)

Zytologie mesenchymaler Tumoren

- spindelförmige Zellen
- unscharfe Zytoplasmagrenze
- meist einzeln liegend, kaum Zellverbände
- Zellkerne rundlich oder länglich

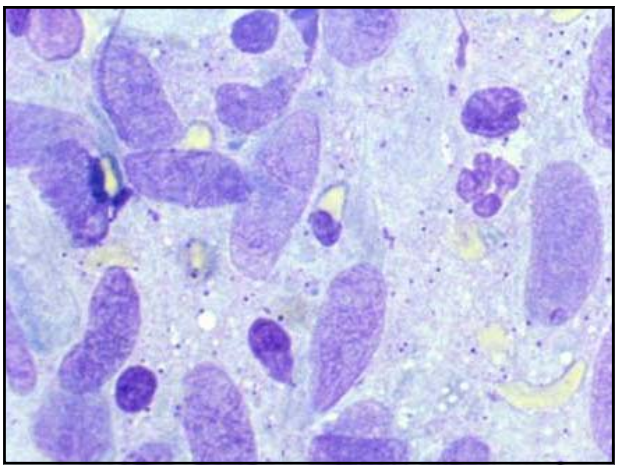

Prof. Dr. Johannes Hirschberger
Diplomate ECVIM-CA (Internal Medicine & Oncology)
hon. Diplomate ECVCP

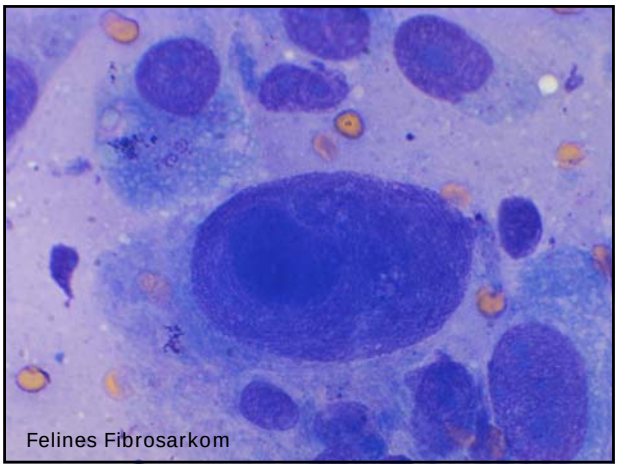

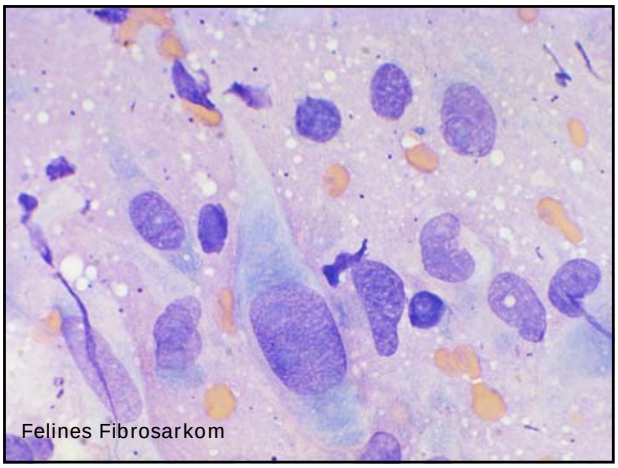

Zytologie mesenchymaler Tumoren

CAVE!

reaktive Fibroblasten (Granulationsgewebe) besitzen z.T. erhebliche Malignitätskriterien

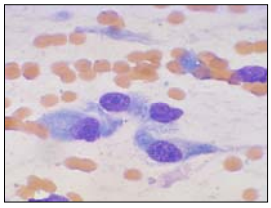

Beispiele häufiger Hauttumoren

Plattenepithelkarzinom

Willemse 1998

Plattenepithelkarzinom

Willemse 1998

Prof. Dr. Johannes Hirschberger
Diplomate ECVIM-CA (Internal Medicine & Oncology)
hon. Diplomate ECVCP

Plattenepithelkarzinom

Willemse 1998

Plattenepithelkarzinom

Willemse 1998

Plattenepithelkarzinom

Zytologie:

- häufig nicht diagnostisch
- Zellen können variieren von
  - mäßig differenzierten, kleinen epithelialen Zellen mit basophilem Zytoplasma

  bis hin zu
  - reiferen, großen, eckigen, nicht-keratinisierten epithelialen Zellen mit viel Zytoplasma, erhaltenem (vitalem) Kern und manchmal perinukleärer Vakuolisierung

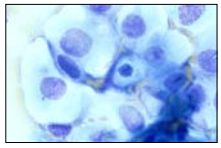

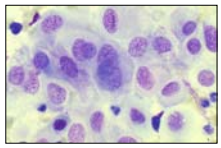

Plattenepithelkarzinom

Therapie:

- komplette chirurgische Exzision
- falls nicht möglich oder adjuvant Bestrahlung
- intraläsionale Chemotherapie (Cisplatin, Carboplatin; 5-Fluorouracil nicht bei Katze)
- Hyperthermie
- photodynamische Therapie

> > >

Plattenepithelkarzinom

Therapie:

- Isotretinoin (synthetische Retinoide)
  3 - 4 mg/kg/Tag PO beim Hund und
  10 mg/Katze/Tag (Katze ohne Effekt?)

  Isotretinoin-ratiopharm® 10 mg/-20 mg Weichkapseln
  20 Weichkps. (N1) 10 mg
  (FB -) 22,75
  50 Weichkps. (N2) 10 mg
  (FB -) 39,95
- Etretinat 1 – 1,5 mg/kg/Tag PO > > >

Photodynamische Therapie des oberflächlichen Plattenepithelkarzinoms der Katze

topisch 5-Aminolaevulinsäure

- 5-Amino-Laevulinsäure-Creme
- Nasenspiegel, Ohrrand, Augenlid
- Rotlicht 635 nm LED
- 13 Plattenepithelkarzinome
  - 10 Nasenspiegel → 9 komplette Remission
  - 2 Ohrrand → 1 komplette Remission
  - 1 Augenlid → 1 komplette Remission

Stell AJ et al. Journal of Small Animal Practice, 2001, Vol 42, Iss 4, pp 164-169

Prof. Dr. Johannes Hirschberger
Diplomate ECVIM-CA (Internal Medicine & Oncology)
hon. Diplomate ECVCP

Photodynamische Therapie
des oberflächlichen Plattenepithelkarzinoms der Katze

- 85 % komplette Remission mit 1 PDT
- aber 7 von 11 (64 %) Rezidive
- Remissionszeit median 21 Wochen (19 – 56)

Stell AJ et al. Journal of Small Animal Practice, 2001, Vol 42, Iss 4, pp 164-169

Plattenepithelkarzinom

Therapie:

- Piroxicam, Meloxicam 0,2, dann 0,1 mg/kg PO
  - Katze: Meloxicam 0,025 mg/kg PO alle 3 Tage
- UV-Strahlen-Prävention!

Plattenepithelkarzinom

Prognose:

- Prognose abhängig vom Grad der Differenzierung
- beim Hund meist lokal invasiv und langsam lymphogen metastasierend, Nagelbettform aggressiver
- bei der Katze kann frühe Ohr-OP kurativ sein.

Papillomatose

Papillomatose

- D N A-Virus-Infektion
- Haut bei Hund und Katze
- Schleimhäute beim Hund
- meist Jungtiere, aber jedes Alter

Papillomatose

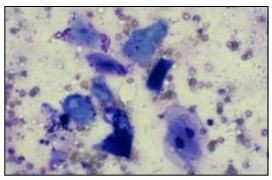

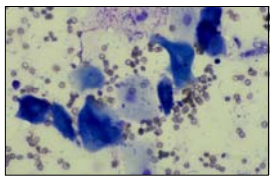

Prof. Dr. Johannes Hirschberger
Diplomate ECVIM-CA (Internal Medicine & Oncology)
hon. Diplomate ECVCP

Papillom, „Warze“

- „Warze“ auf der Rute eines Hundes

Perianaldrüsentumor

Karzinom der hepatoiden Drüsen
Kessler 1999

Adenom hepatoider Drüsen dorsales Schwanzorgan
Kessler 1999

Perianaldrüsentumor

Zytologie:

- Klumpen von großen, rundlichen, hepatoiden epithelialen Zellen
- viel blassblaues Zytoplasma
- runde bis ovale exzentrisch gelegene Kerne
- mit meist einem auffallenden Nukleolus
- zweite Population kleinerer epithelialer sog. „Reserve-Zellen“
- Adenome können zytologisch nicht sicher von Adenokarzinomen unterschieden werden

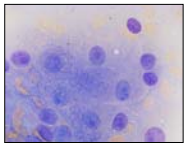

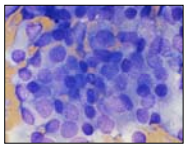

Perianaldrüsentumor

Therapie:

- Kastration (wegen möglicher androgener Stimulation und hoher Inzidenz von begleitenden Hodentumoren)
- Exzision insbesondere bei ulzerierten, infizierten Tumoren
- Bestrahlung oder Chemotherapie bei inkompletter Exzision von Adenokarzinomen meist nur palliativ, evtl. Meloxicam 0,2 mg/kg PO dann 0,1

Perianaldrüsentumor

Prognose:

- Adenome gut mit Kastration
- Adenokarzinome vorsichtig, da lokale Rezidive und lymphogene Metastasierung vorkommen können

Talgdrüsenadenom

Kessler 1999

Prof. Dr. Johannes Hirschberger
Diplomate ECVIM-CA (Internal Medicine & Oncology)
hon. Diplomate ECVCP

Talgdrüsenadenom

Willemse 1998

Talgdrüsenadenom

- bei Hunden häufig, bei Katzen weniger
- „Warzen“
- alte Tiere
- falls entzündet oder störend Exstirpation

Talgdrüsenadenom

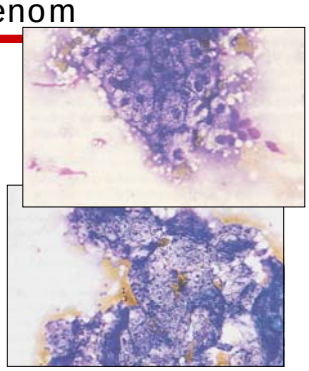

Talgdrüsenadenokarzinom

Willemse 1998

Talgdrüsenadenokarzinom

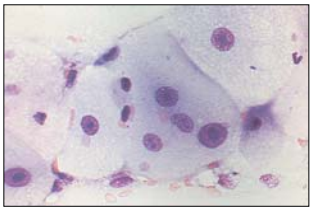

Perman et al. 1979

Talgdrüsenadenokarzinom

<u>Therapie</u>

- weiträumige Exstirpation inkl. des regionären Lymphknotens
- Radiotherapie
- Chemotherapie: Cisplatin, Carboplatin, Mitoxantron (Novantron®) und Gemcitabin (Gemzar® 200 mg/-1000 mg) teilweise effektiv

Prof. Dr. Johannes Hirschberger
Diplomate ECVIM-CA (Internal Medicine & Oncology)
hon. Diplomate ECVCP

Basalzelltumor

Willemse 1998

Basalzelltumor

Willemse 1998

Basalzelltumor

Auf dem Kopf eines Hundes

Kessler, 1999

Basalzelltumor

- phänotypisch ähnlich einem Histiozytom

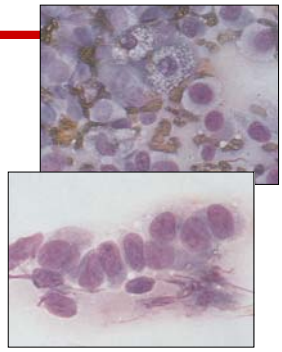

Basalzelltumor

- Herkunft: Basalzellen der Epidermis
- Anteil an Hauttumoren
  - Hund 3 – 12 %
  - Katze 15 – 18 %
- meist benigne, selten maligne (<10 %)
- Lokalisation
  - Kopf, Hals, Schulter
- intrakutan, scharf umschrieben, haarlos
  - bei Katzen gelegentlich pigmentiert, zystisch oder auch ulzerös

Basalzelltumor

- Therapie
  - Exstirpation i.d.R. kurativ

Prof. Dr. Johannes Hirschberger
Diplomate ECVIM-CA (Internal Medicine & Oncology)
hon. Diplomate ECVCP

„Epidermale Inklusionszyste – Infundibuläre Zyste“

„ Epidermale Inklusionszyste – Infundibuläre Zyste“

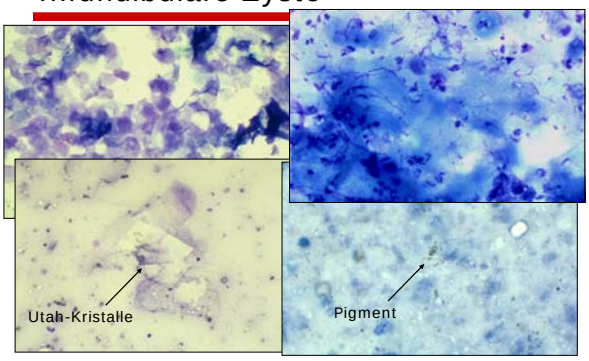

Fibrom

Willemse 1998

Fibrosarkom

Willemse 1998

Fibrosarkom

Fibrosarkom

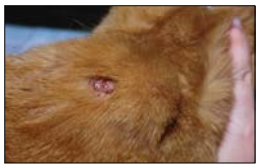

Prof. Dr. Johannes Hirschberger
Diplomate ECVIM-CA (Internal Medicine & Oncology)
hon. Diplomate ECVCP

Fibrosarkom

Fibrosarkom

Zytologie:

- häufig nicht diagnostisch, wg hgrd Inflammation
- Zellen variieren von länglich, oval bis sternförmig und können mehrere Kerne enthalten.
- Zellpleomorphismus, Kerngröße und Basophilie des Zytoplasmas hängen vom Grad der Differenzierung ab.

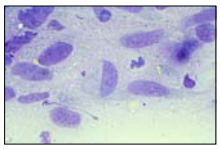

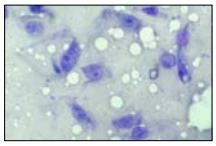

Fibrosarkom

Therapie:

- radikale Exzision oder Amputation
- prä- oder postoperative Bestrahlung
- Zytokine in klinischen Studien zur Rezidivprophylaxe

Fibrosarkom

Prognose:

- abhängig von Tumorgröße, histologischem Grad, Lokalisation und Invasivität
- lokale Rezidive häufig (75 %)
- Fernmetastasen (Lunge) initial selten (ca. 10 - 15%), erst spät oder nach langer Therapie
- FeSV-induzierte Tumoren sind meist multizentrisch und haben schlechte Prognose (FeLV+)

Studie TU & LMU München
Immunstimulation - Gentherapie

Chirurgie vs. Chir. + IL2/IFNγ vs. Chir. + IFNγ

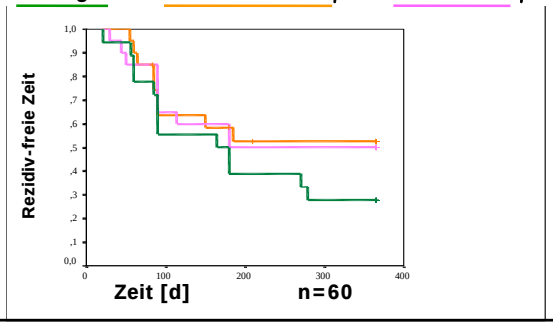

Studie TU & LMU München
Immunstimulation - Gentherapie

Chirurgie vs. Chir. + IL2/IFNγ vs. Chir. + IFNγ

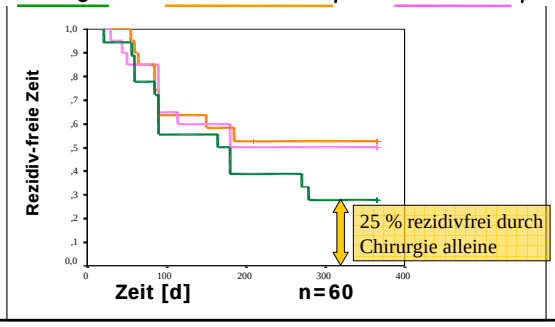

Prof. Dr. Johannes Hirschberger
Diplomate ECVIM-CA (Internal Medicine & Oncology)
hon. Diplomate ECVCP

Studie TU & LMU München
Immunstimulation - Gentherapie

Chirurgie vs. Chir. + IL2/IFNγ vs. Chir. + IFNγ

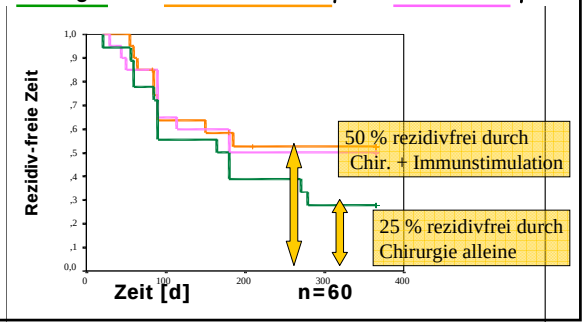

Lipom

Willemse 1998

Lipom

Zytologie:

- Aspirate bestehen hauptsächlich aus Fetttropfen, die sich durch die alkoholische Färbelösung auflösen
- variable Anzahl Lipozyten mit exzentrischen Kernen, die den Zellmembranen dicht anliegen und intrazellulären Fetttropfen

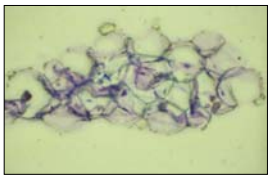

Lipom

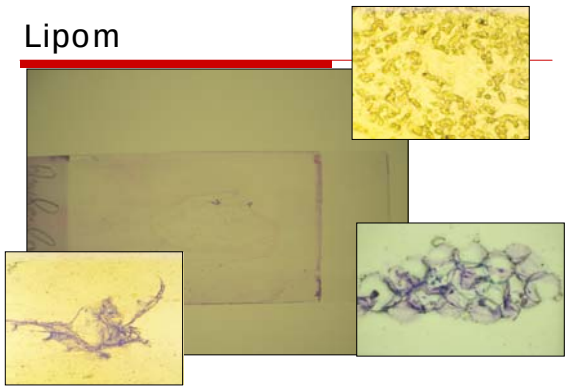

Lipom

Therapie:

- nicht erforderlich
- Exzision bei kosmetisch unakzeptablen oder schnell wachsenden Tumoren
- frühzeitige komplette Exzision bei infiltrativen Lipomen

Lipom

Prognose:

- gut
- bei infiltrativen Lipomen vorsichtig, meist lokale Rezidive, keine Fernmetastasen

Prof. Dr. Johannes Hirschberger
Diplomate ECVIM-CA (Internal Medicine & Oncology)
hon. Diplomate ECVCP

Lipom

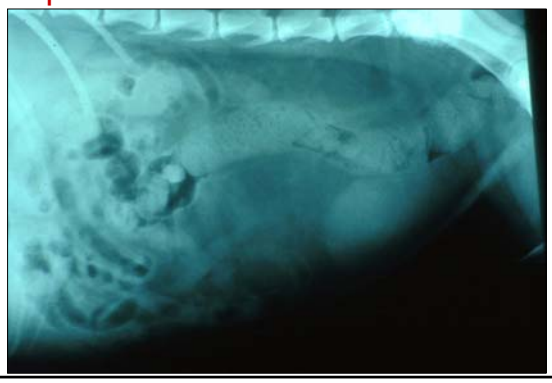

Lipom

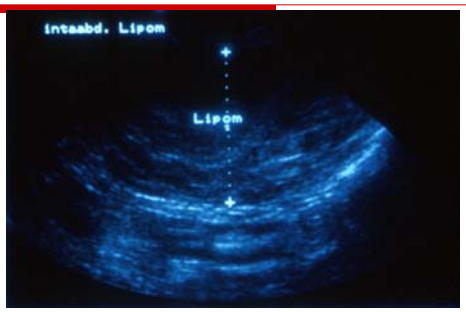

Liposarkom

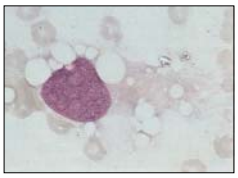

Cowell R.L. et al. 1998.

Hämangioperizytom

Hämangioperizytom am Innenschenkel eines Boxers

= „Fibrosarkom mit peritheliomartiger Struktur“

Kessler, 1999

Hämangioperizytom

- evtl. von Perizyten der Kapillaren ausgehend, daher der Name, aber unklar.
- lokal invasiv und infiltrierend
- Metastasen < 20 %
- große Hunderassen höhere Inzidenz, selten bei Katzen

Hämangioperizytom

- langsam wachsend
- an Gliedmaßen, selten am Rumpf
- weich, fluktuierend oder auch hart
- am Untergrund haftend, nicht verschieblich
- Lymphknotenmetastasen ungewöhnlich

Prof. Dr. Johannes Hirschberger
Diplomate ECVIM-CA (Internal Medicine & Oncology)
hon. Diplomate ECVCP

Hämangioperizytom

Diagnose
- Zytologie
- Histologie

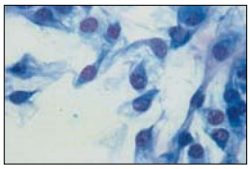

Kessler, 1999

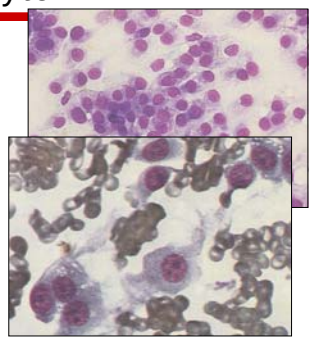

Cowell R.L. et al. 1998.

Hämangioperizytom

Therapie
- chirurgische Exzision
- weiter Exzisionsrand, Pseudokapsel des Tumors, *en bloc*-Resektion, häufig lokal rezidivierend
- ggf. Amputation / Rippenresektion
- Beurteilung des Exzisionsrandes durch Pathologen
- Radiotherapie, falls kein „sauberer“ Rand
- Chemotherapie mit Doxorubicin, falls Grad III (Effekt nicht bewiesen)

Hämangioperizytom

Prognose
- abhängig vom Erfolg der kompletten Exzision
- Heilung möglich
- Langzeitremissionen mit Tumorexzision und Radiotherapie

Mastzelltumor

Mastzelltumor

Willemse 1998

Matzelltumor

Prof. Dr. Johannes Hirschberger
Diplomate ECVIM-CA (Internal Medicine & Oncology)
hon. Diplomate ECVCP

Mastzelltumor

Zytologie:

- viele Rundzellen mit rundem Kern und charakteristisch purpurfarbenen zytoplasmatischen Granula
- Granulagehalt Maß für Differenzierung
- Eosinophile Granulozyten

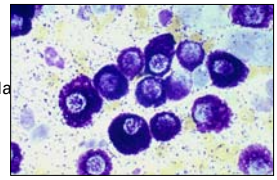

Mastzelltumor

Therapie:

- radikale Exzision (mind. 2 - 3 cm Grenzen) bei solitären Läsionen
- Bestrahlung kann krankheitsfreies Intervall bei inkompletter Exzision verlängern
- bei disseminierten Läsionen Prednisolon und H2-Blocker
- Vincristin, Vinblastin, Cyclophosphamid oder CCNU (Lomustin) nur palliativ

Therapieprotokoll Mastzelltumor

Woche	Vinblastin (2 mg/m²) iv. einmalig	Prednisolon (mg/kg/Tag) täglich p.o.
1	X	2
2	X	1,5
3	X	1
4	X	1
5		1
6	X	0,5
7		0,5
8	X	0,5
9		0,5
10	X	0,5
11		0,5
12	X	0,5

Mastzelltumor

Prognose:

- abhängig vom histologischen Grad (komplette Exzision von Grad I ist meist kurativ), Lokalisation (inguinale, perineale, orale oder nasale Tumoren metastasieren häufig, Gliedmaßentumoren haben bessere Prognose
- primäre kutane Mastzelltumoren der Katze sind meist benigne (Exzision ist kurativ), Spontanregression bei histiozytären Mastzelltumoren junger Siamkatzen

Kutanes malignes Lymphom

Kutanes malignes Lymphom

Histologie:

1. Epitheliotropes Lymphom = Mykosis fungoides
2. Nicht-Epitheliotropes Lymphom

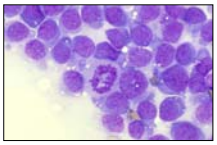

Prof. Dr. Johannes Hirschberger
Diplomate ECVIM-CA (Internal Medicine & Oncology)
hon. Diplomate ECVCP

Mykosis fungoides

Mykosis fungoides

Kutanes malignes Lymphom

Therapie:

- bei solitären Lymphomen Exzision oder Bestrahlung
- bei disseminierten Tumoren Polychemotherapie, meist nur palliativ

12-Wochen-Lymphom-Protokoll DVG-Studie

W	Vin	L-A	Cyc	Dox	Pred
1	X	X			X
2			X		X
3				X	X
4	X				X
5			X		X
6				X	X
7	X				X
8			X		X
9				X	X
10	X				X
11			X		X
12				X	X

Simon, Nolte, Eberle, Abbrederis, Killich, Hirschberger, J Vet Int Med 2006

Kutanes malignes Lymphom

Prognose:

- schlecht
- hochmaligne
- schnell metastasierend

Mykosis fungoides

Therapie und Prognose:

- Isotretinoin (synthetische Retinoide) s.o. 3 - 4 mg/kg/Tag PO beim Hund und 10 mg/Katze/Tag
- Etretinat 1 – 1,5 mg/kg/Tag PO
- L-Asparaginase 400 IU/kg SC/IM
- Lomustin (Cecenu® Kapseln) 50 mg/qm KOF alle 3 Wochen PO
- Stadium wichtig für Therapie. Die meisten Tiere sterben nach weniger als einem Jahr.

Prof. Dr. Johannes Hirschberger
Diplomate ECVIM-CA (Internal Medicine & Oncology)
hon. Diplomate ECVCP

Histiozytäre Tumoren

- Benigne Tumoren
  - Kutanes Histiozytom
  - Histiozytose
    - kutan
    - systemisch
- Maligne Tumoren
  - Maligne Histiozytose / „histiocytic sarcoma“
    - lokal
    - disseminiert

Histiozytäre Tumoren

- Kutanes Histiozytom
  - epidermale dendritische Zellen = Langerhans-Zellen
  - Kopf, Ohren, Hals, Gliedmaßen
  - Rasseprädisposition: Flat-Coated Retriever (25 % aller Hauttumoren)
  - Therapie: exspektativ
  - Spontan-Remission nach Infiltration mit $CD8^+$-Lymphozyten

Histiozytom

Histiozytom

Histiozytom

Perman et al. 1979

Histiozytom

Zytologie:

- große Rundzellen
- mit mäßigem Gehalt an blassblauem, fein granuliertem Zytoplasma
- runder bis bohnenförmiger Kern
- gelegentlich Mitosen

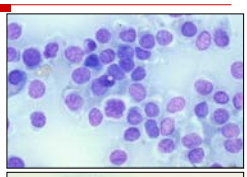

Prof. Dr. Johannes Hirschberger
Diplomate ECVIM-CA (Internal Medicine & Oncology)
hon. Diplomate ECVCP

Histiozytom

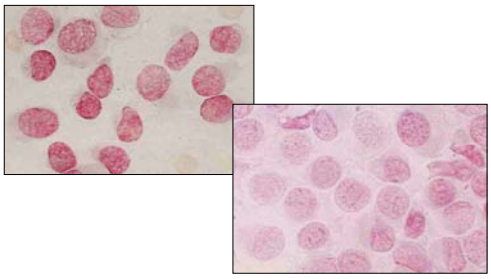

Perman et al. 1979

Histiozytäre Tumoren

- Systemische/kutane Histiozytose
  - nicht-neoplastische, aktivierte, dermale dendritische Zellen
  - Rasseprädisposition: Berner Sennhund
  - junge bis mittelalte Hunde
  - chronisch-fluktuierend
  - Generalisation
    - Zytopenien
  - Therapie: Cyclosporin, Leflunomid, Azathioprin
  - Prognose: ungünstig

Histiozytom

Histiozytäre Tumoren

- Maligne Histiozytose / „histiocytic sarcoma“
  - neoplastische dendritische Zellen
  - Rasseprädisposition: Berner Sennhund, Rottweiler, Retriever
  - ältere Hunde
  - Generalisation
    - Zytopenien
  - Therapie: Polychemotherapie, Lomustin
  - Prognose: infaust

Maligne Histiozytose

Willemse 1998

Maligne Histiozytose

Zytologie:

- Histiozytäre Zellen mit zahlreichen Malignitätskriterien
- große pleomorphe atypische Histiozyten
- mit reichlichem, fein granuliertem oder vakuolisiertem Zytoplasma
- einzelne oder multiple ovale bis nierenförmige Kerne
- Erythro- und Leukophagozytose
- mehrkernige Tumorzellen

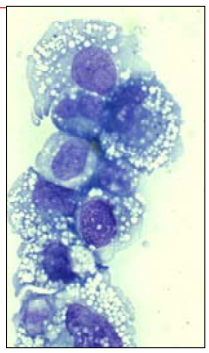

Malignes Melanom

Malignes Melanom

Zytologie:

- runde, ovale, stern- oder spindelförmige Zellen
- mäßiger Gehalt an Zytoplasma, welches grünschwarz bis braun pigmentierte Granula enthalten kann
- Maligne Melanome können weniger Pigment enthalten und zeigen mehr Pleomorphismus.
- Dignität kann nicht zuverlässig anhand der Zytologie determiniert werden.

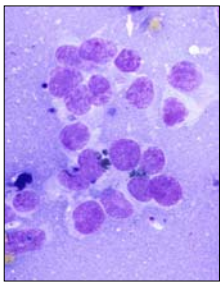

Malignes Melanom

Therapie:

- radikale Exzision,
  bei benignen kutanen Melanomen kurativ
- Chemotherapie (Doxorubicin, Cisplatin, u.a.) kann die Überlebenszeit bei manchen malignen Melanomen verlängern, meist ohne Effekt
- Immuntherapie verlängert Überlebenszeit

Malignes Melanom

Prognose:

- schlecht
- lokale Rezidive und Fernmetastasen häufig
- Die meisten oralen und mukokutanen (ausgenommen Augenlid) und 1/3 der Nagelbett-Melanome sind maligne.

Dermatofibrose und Zystadenokarzinom der Niere

Deutscher Schäferhund

Dermatofibrose und Zystadenokarzinom der Niere

Dermatofibrose

und Zystadenokarzinom der Niere
DSH

Prof. Dr. Johannes Hirschberger
Diplomate ECVIM-CA (Internal Medicine & Oncology)
hon. Diplomate ECVCP

Tumor-Metastasen

- Mammakarzinom in der Haut bei Mastitis carcinomatosa

Kessler, 1999

Tumor-Metastasen

- Mammakarzinom bei einer Katze

  Lymphangiosis carcinomatosa

Kessler, 1999

Tumor-Metastasen

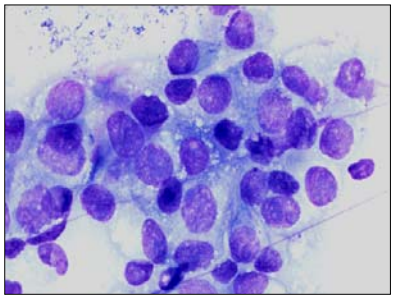

Hautmetastase eines Mammakarzinoms

Prof. Dr. Johannes Hirschberger
Diplomate ECVIM-CA (Internal Medicine & Oncology)
hon. Diplomate ECVCP